

تەوهرىك لە سەر نەخۆشپهكانى گورچيله-Nephrotic disease
بەشى حەوتەم

گولانه پشدهرى



Qualified Nurse

پيرست

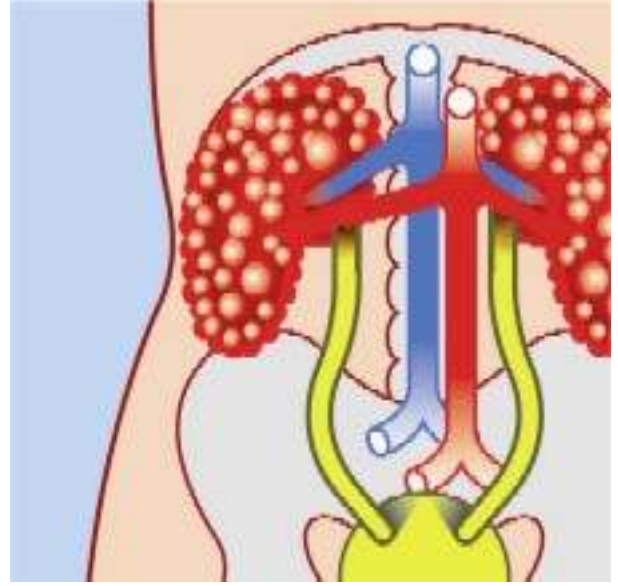
- 1- گورچيلهكانت زور گرنگن بو ژيان
- 2- گورچيلهكانت چون كار نه كهن؟
- 3- تويژينهوه و ليكولينهوه له بارهى گورچيلهكان
- 4- گورچيلهكان و بهرز بوونى پهستانى خوين - Hypertension
- 5- گورچيلهكان و نەخۆشى شەكرەى خوين - Diabetes
- 6- گورچيلهكان، نەخۆشى گورچيلهكان و تووانى زاوزى - Fertility
- 7- كيشهى وىراسى بلوقه كان كيسهكانى گورچيله - Genetic Kidney Cysts
- 8- بهردى گورچيله - Kidney Stone
- 9- التهابى ريگاي ميز - Cystitis Inflammation&Urethritis Inflammation
- 10- التهابى بهشى پالوگهى (فيلتهرى) گورچيله - Glomerulonephritis
- 11- غودهى گورچيله - Kidney tumor
- 12- كه متر كار كردنى دريژخايهنى گورچيله - Chronic Renal failure of kidney failure
- 13- پالوتنى خوين - Dyalse
- 14- گورچينى گورچيله - Kidney Transplantation
- 15- سه رچاوهكان

بەشى ھەوتەم

Genetic Kidney Cysts or Polycystic kidney disease (PKD)/Syndrome

نەخۆشى وىراسى بىلۈقەكان يان كىسەكانى وىراسى نەخۆشى گورچىلەكان، نەخۆشىيەكە كە زۆر لە خەلكان تووشى دەبن. ھەندىك نەخۆشى وىراسى ترى گورچىلە ھەن بەلام لىرەدا تەنيا باس لە ئەو كىسانە/بىلۈقانە دەكەين.

ئىمە باس لە بىلۈق/كىسە جۆراوجۆرەكانى گورچىلە دەكەين و گواستەنەوھيان(وىراسى)، لىرەدا بە تايبەتى باس لە جۆرى تايىفەي دەكەيان (لە كەسەكانى نىكى مرۇف تىيداىت)



كىسەكان/بىلۈقەكانى Kidney Cysts گورچىلەكان چىن؟

Cysts کیسہیہک /بہتالایبہک کہ له ئاوی لهش پردهبیت، که نابیت له ئه شوینه بیت یان جیگای له ئه شوینه نیه.

ههندیک کهس یهک یان چه ند دانه یهک کیسه/بلوقیان هه یه له گورچیلهکانیادا که ئهوانه بیزیانن و دوواکیشه درووست ناکه ن.

مرؤف باس له kidney Cysts کاتیک دهکات که ریژهی کیسهکان زور بن.

کیسهکان چون درووست دهبن؟

ئهوانه درووست دهبن له ئاکامی بلوقدان یان ئاوسانی ئه و بۆریانهی ناو Nephron که ئه و بهشی بنه رتهی گورچیله یه و ئه و بۆریانه پییان ئه لئین: Proximale tubulus, Lis van Henle, Distale tubulus، که دهره نجامی ئه و ئاوسان یان بلوق دانه بۆشاییهک درووست ده بیت.

ئه و بۆشاییه به ره به ره ده بیت به نهرمهکی ئاسایی گورچیله واتا ده بیت به کیسه. ئه و گورچیلانهی که تووشی کیسهکان بوون بارستیان (ئه ندازه یان) گه ورتره له گورچیله ی ئاسایی.

نیشانهکان - Symptoms

به ناوبانگترینیان که Familiar kidney cysts = بلوقهکان-کیسهکانی گورچیله که هه ر به تایفه یی تییاندا یه، به شیوه یهکی گشتی ماوه یهکی دوور و دریز به بی نیشانه ن و که میان پیوه دیاره. ئه گه ر نیشانهکانیش دهرکهون ئه وه له ته مه نی سه رووه دهرده که ویت (دووی 40 سالی). درووستبوونی کیسهکان له سه ره خو یه و پرۆسه یه که که ماوه یهکی پی ده چیت. ناخو شترین کیشه و ئازار کاتیک ده ستپیده کات که به شیک ی گه وره له گورچیله تووش بوو بیت.

ئه گه ری نیشانهکان = Symptomen

نیشانهکان له سه ره تادا:

- به رزی پاستانی خوین
- ئازار له ده ورووبه ری گورچیله دا که تایی له گه لدا بیت یان بی تا بیت
- له ده سه تانی خوین له گه ل میزدا

نیشانهکان له دوواقوناغدا

- سستکاری گورچیله کان Kidney/ renal failure

Medullaire cysteuzе degeneration

جوړیکی زور نایاب (که م ده بیندریت) له کیسهکانی گورچیله کیستی

ئه و کیسهکانه له ته مه نی زور لاویدا دیار ده که وهن و زیاتر له منالانی بچوو کدا.

ئه م جوړه کیسهکانه زور ئاسته ننگن و سه خت ترن له ئه و جوړه ی که له گه واران دا هه یه. بیجگه له وهش ئه وانه له

هه ندیک کوئه ندانی تریش "گوړانکاری زیانمه ند" دهرووست ده که ن. له ته مه نی زور گه نجیشدا گورچیله تووشی

سستکاری ده بیت که ناچار پیویست دهکات کاری گورچیله که وه ربگیردریت که چاره سه ری به گورچیله ی ده سستکرد

Dialyse و يان گۆرپنى گورچيله خوى ههيه .
جۆرىكى نايابى ترى كيسه گورچيله كان له منالانى ساوا دا كه پيى ئه لىن: **Infantiele kidneycysts** ، ئه م جۆره زور زيانمهنده و كۆچى دوواى پيوهيه .

شيوه و چۆنپهت گواستنه وه ويراى

نهخوشپه كانى ويراى، دهره نجامى گۆرانكارى له بو ماوه (ميرات) **Gene** ، هه لگري مادهى ويراىن .
له جۆرى نهخوشپه كانى ويراى به دهسته لات-خوسه پينه ر (**Dominant**) ، مناله كه نهخوش ده كه وه يت ئه گهر يه كيك له داىك يان باوك **Gene** ى تىكچوو (نه ساغ) بگوازپته وه بو منال .
ههرچهنده يه كيك له م داىك و باوكه ى كه **Gene** ى ناساغيان ههيه خو شيان نهخوشن .
له جۆرى نهخوشپه كانى ويراى **Recessief** و اتا به پيچه وانه ى **Dominant** سووكتره ، مناله كه نهخوشپه كه ده گريت ته نيا ئه گهر ههر دوو له داىك و باوكه كه هه لگري گواستنه وه يان 'هه بيت له **Gene** ى گوراو (تىكچوو) دا له م حالته دا داىك و باوكه كه نهخوش نين

Dominant Genetic

نموونه: گورچيله كان كيسه يان ههيه به تاييفه يى
* يه كيك له داىك يان باوك نهخوشپه كه ى ههيه؛ **50%** ئه گهرى ههيه كه مناله كهش نهخوشپه كه بگريت .

Recessief Genetic

نموونه: **Infantiele kidney cysts**

* ههر دوو داىك و باوكه كه هه لگري 'گواستنه وه ن'؛ **25%** ئه گهرى ههيه كه مناله كه نهخوشپه كه بگريت وه .

گورچيله كانى كه كيسه يان لى دروست ده بيت ئه وانه نهخوشپه كه به دهسته لاتى تاييفه ييه و اتا **Dominant** .
ههر منالايك ئه گهرى **50%** ههيه ئه گهر يه كيك له داىك يان باوك نهخوشى كيسه ى گورچيله كانى هه بيت .

شيوه و خيراىي كه كيسه كان گه وره ده بن و زياد ده كه ن ئه وه له كه سيكه وه تا كه سيكى تر زور جياوازه . ئه و ته مه نه يى كه گورچيله كان كاره كه يان به ته واوى له ده ست بدن به م هوييه وه زور جياوازه: هه نديك جار زور له گه نجيدا، نيوان سى يان چل سال، زياتر له نيوان په نجا و شه ست سالد، هه نديك جار زور دره نك، له سه رووى حه فتا سال .
پيشبيني نهخوشى كيسه ى گورچيله كان هى **Dominant** ئاسان نيه .

Infantiele kidney cysts نهخوشپه كه ى سووكى **Recessief** ويراىيه . مناله كه ته نيا ئه وكاته نهخوش ده بيت كه داىك و باوك هردوويان هه لگري **Gene** ى گوراو- تىكچوو بن . ئه گهرى كه مناله كه ئه م نهخوشپه كه بگريت وه **25%** دايه . ئه گهر ته نيا يه كيك له داىك يان باوك "هه لگر" بيت، مناله كه نهخوشپه كه ناگريت وه، به لام مناله كهش ههر ئه بيته "هه لگر" .
ئه گهر ئه م كه سانه ى كه منالايان ههيه و ئه و نهخوشپه **Recessieve** ههيه باشترايه ليكولينه وه- تويزينه وه ى ويراى بو بكرت . پزىشك ده توانيت ورده كارپه كانى ئه م ئه نجامانه روون بكاته وه .

چاره سه رى

چاره سه رى بنه رته ى كيسه كانى گورچيله نيه .

به لام ده تواندريت هه نديك له كيشه كان و نيشانه كانى چاره سه ر بكرت وه كو: به رزى په ستانى خوين و چلكرتنى

رېځگاکانی میزپو و زیان گه‌یشتن به گورچیله‌کان سنووردار بکریټ- که‌متر بکریټه‌وه .

به‌م شیوه‌یه به‌رگری له پېشکه‌وتنی نه‌خوشییه‌که ده‌کریټ .

له جوړی نه‌خوشی کیسه‌کانی گورچیله‌ی تاییفه‌یی نه‌خوشییه‌که تا ته‌مه‌نی که‌م یان زیاد شه‌ست سال ده‌کریټ له ژیر

کوټنرل دابیت، به‌لام دووای ئه‌بیت چاره‌سه‌رییه‌که به یه‌کیک له ته‌کنیکه‌کانی Dialyse & transplantation واتا

کاری گورچیله وه‌رېگریټ به ئامیری گورچیله‌ی ده‌ستکرد یان گوړینی گورچیله‌ی خو‌ی بو چاره‌سه‌ری بڼه‌په‌تی .

ئهم هه‌نگاوانه هه‌روه‌ها بو نه‌خوشی Medullair cysteuzе degeneration گرنګن . به‌داخه‌وه له ئه‌و جوړه‌یدا وه‌رگریټنی

کاری گورچیله‌کان زووتر و زیاتر زه‌رووره .

لیکولینه‌وه و تویرینه‌وه

به لیکولینه‌وه به ته‌کنیکی Echo ده‌تواندريټ کیسه‌ی گورچیله‌کان هی تاییفه‌یی له ته‌مه‌نی گه‌نجیدا بدوژریټه‌وه .

ئوه هه‌ندیک ئاسانکاری به پزیشک ده‌دات له ئهم رووانگه‌وه پزیشک ده‌توانیټ زووتر ده‌ست به چاره‌سه‌ری بکات .

ئهنجای ئهم لیکولینه‌وه‌یه به راستی خالیکی نه‌رینی هه‌یه چونکه به گویره‌ی ئهنجای echo یه‌که ناتواندريټ

ده‌ستنیشان بکریټ که‌ی و چ زه‌مانیک ئازار و کیسه‌کان روو ده‌ده‌ن (چون له قوناغی سه‌ره‌تاییدا کیسه‌یه‌کی وایان پیوه

دیار نیه)، ئینجا بو نه‌خوشه‌که دلگرنای په‌یدا ده‌بیت (خه‌م) که ئه‌و ده‌زانیټ که له داها‌توودا ، دبیت چاوه‌پروانی کیسه‌ی و

ئازار بیټ!

سه‌رچاوه‌کان:

ک / U en Uw Gezondheid نووسینی drs. Luc De Vries & drs. Sandra Schrooyen

www.nierstichting.nl

www.wikipedia.nl

gulala pshdery

Nederland

July 14, 2007

Goli-67@hotmail.com